

Thema Frühgeschichte

Trepanationen in aller Welt

Ferdinand W. O. Koch

Angeregt durch den Vortrag von Frau Viola Zetzsche im September beim EFODON e. V. in München habe ich ein wenig geforscht. Wieder einmal habe ich mich mental mit Wissenden in Verbindung gesetzt, in diesem Fall mit einem Arzt der Nazca-Kultur, der Trepanationen durchführte.

Trepanationen in Nazca Was sind Trepanationen?

Trepanationen sind Schädelöffnungen zum Zwecke der Entfernung von kranker Gehirnmasse.

Bei diesem Vortrag ging es im Speziellen um Südamerika, genauer gesagt um Nazca in Peru. Also setzte ich mich mental in Verbindung mit einem Arzt, der früher solche Trepanationen durchführte. Seine Ausbildung dauerte sechs Jahre. Solche Eingriffe wurden nur bei der mittleren und höheren Gesellschaftsschicht durchgeführt, nicht aber bei der unteren Kaste. Für seinen Lebensunterhalt und den seiner Familie, mussten die Reichen des Ortes aufkommen. Die Behandlung der Patienten allgemein war kosten-

los. Das alles war vor 980 Jahren. Die Trepanation (Bild 1) erklärte er mir folgendermaßen:

Vorgang

„Zuerst wurde der Schädel des Patienten kahl rasiert. Dann tastete ich die infrage kommende, kranke Stelle am Kopf radiästhetisch ab. Das heißt, ich fuhr eine gedachte Linie ab und bekam dann irgendwann einen Muskelreflex und setzte dort einen farbigen Punkt. Nun mussten die Punkte nur noch verbunden werden, um zu wissen, in welchem Bereich der Schädel geöffnet werden muss. Es folgte die Betäubung.

Es gab eine seltene Pflanze (Bild 2), deren grüne Frucht war fünf Zentimeter hoch, etwa zwei Zentimeter im Durchmesser und warzig auf ihrer Oberfläche. Sie hatte in etwa dieses Aussehen (ich bin kein Kunstmaler). Diese fleischige Frucht (ein Botaniker kann mit dieser Beschreibung vielleicht etwas anfangen. Er kann auch noch weitere Informationen von mir bekommen) wurde in einem Tuch zerquetscht und der Saft heraus gepresst. Um jederzeit eine Frucht zur Verfügung zu haben, baute ich sie in meinem Kräutergarten an. Einer meiner zwei Helfer hatte bereits einen Stab mit einem Lappen umwickelt. Dieser Stab wurde nun in den

Saft getaucht und damit die vorderen Ballen des rechten Fußes (Bild 3) eingestrichen und zwar nur dieser Bereich. Das bewirkte nach zwei Minuten, dass der Patient für fünf Stunden bewusstlos wurde. Bestrich man z. B. eine Stelle des Armes, um eine Verletzung oder ein Geschwür zu behandeln, so wurde diese Stelle für fünf Stunden gefühllos.

Zunächst wurde der Patient in Sitzhaltung gebracht und festgebunden. Nun wurde ein offenes Rechteck, mit einem Zentimeter Abstand, um das




Bild 2

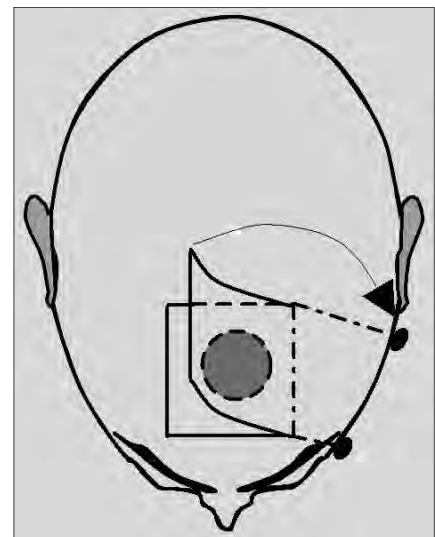


Bild 4

kommende Loch in die Kopfhaut geschnitten und weggeklappt (Bild 4). Dies habe ich mit einem gehärteten Kupfermesser gemacht. Das Blut wurde von den Helfern fortwährend abgetupft. Der zurückgeklappte Kopfhautlappen wurde mit zwei Klammern, an denen Gewichte hingen, zur Seite gezogen.

Das Bohrwerkzeug war ein ‚Geigenbogenbohrer‘ mit einer halbrunden, geschliffenen Steinspitze.

Jetzt begann die schwierige Arbeit der Bohrererei (Bild 5). Dabei hielt ich den Mittelteil, um die Position und den Druck zu bestimmen, während ein Helfer den Bogen hin und her führte. Das bedeutete, kurz vor dem Durchbruch,

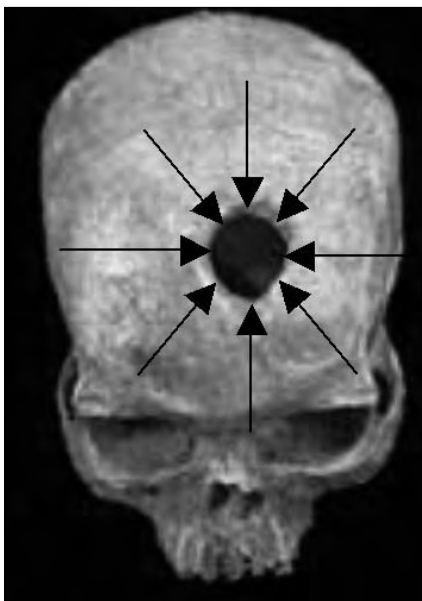


Bild 1

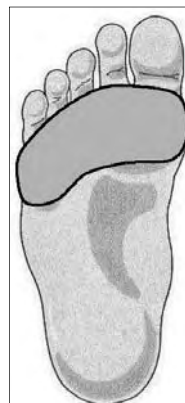

Bild 3

mit wenig Druck weiterarbeiten, damit man nicht das Gehirn verletzt. So setzte ich ein Loch ans andere ringsum. Vorsichtig wurden jetzt die letzten Trennstege

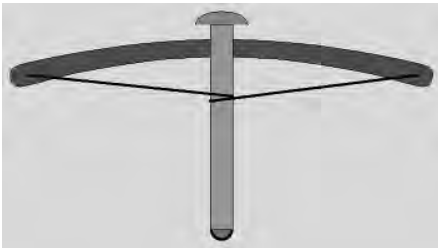


Bild 5

durchbrochen, wobei die Gefahr bestand, dass das Kreismittelteil nach innen fällt. Sachte habe ich es dann herausgehoben. Die größte Arbeit war, die stehen gebliebenen Zacken Span für Span wegzuschnitzen (gestrichelt), damit ein glatter Rand entsteht (Bild 6). Die ins Loch fallenden Späne wurden mit dem Mund durch ein Rohr abgesaugt.

Letztendlich folgte die vorsichtige Entfernung der kranken Gehirnmasse. Meine Helfer legten dann die Kopfhautlappen an die Schädeldecke zurück und nähten alles wieder zusammen. Die ganze Prozedur dauerte etwa sechs Stunden, je nach Umfang.



Bild 6

Nach dem Erwachen des Patienten wurde die Kopfhaut behutsam mit dem Betäubungsmittel eingestrichen, um sie für fünf Stunden schmerzfrei zu machen. Dies hat man nach Bedarf wiederholt.

Die Abheilung dauerte in der Regel fünf Wochen. Zu Ausfallerscheinungen der Motorik etc. und Infektionen kam es anschließend nie. Fortan war der Patient arbeitsfähig, musste aber Anstrengungen meiden, je nach Schwere des Falles. In seltenen Fällen kam es zu Nacharbeiten, wenn sich neue Herde bildeten.“




Bild 7

Trepanationen der Maya

Da ich weiß, dass auch die Maya Trepanationen durchführten, suchte ich einen, der diese Methode beherrschte. So erzählte mir ein Maya von seiner Tätigkeit als Schamane und Arzt, als er vor 1230 Jahren lebte.

„Zur Betäubung des Patienten verwendete ich die Frucht einer Pflanze. Sie war sieben Finger lang, fünf Finger im Durchmesser und einer Kakaoschote nicht unähnlich (Bild 7). Diese fleischige Frucht (auch hier kann ein Botaniker mit dieser Beschreibung vielleicht etwas anfangen. Er kann auch noch weitere Informationen von mir bekommen) wurde in einem Tuch zerquetscht und der Saft herausgepresst. Davon bekam der Patient vier Esslöffel voll zu trinken. Nach

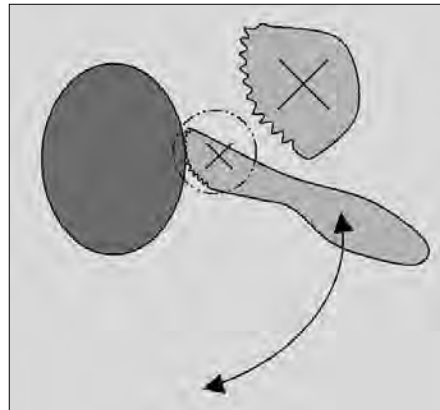


Bild 8

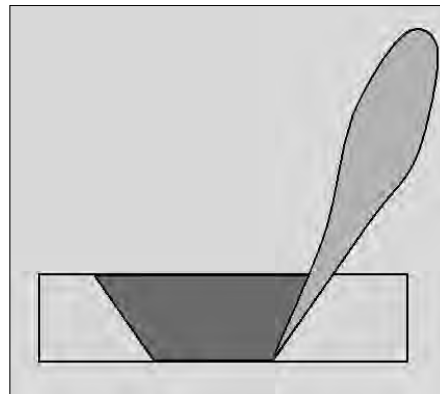


Bild 9



Bild 10

drei Minuten fiel er in eine 24-stündige Bewusstlosigkeit.

Nun wurde er von den zwei Gehilfen im Sitzen fixiert. Die Lokalisierung für die Trepanation erfolgte durch Befragung. Es folgte dann dieselbe Freilegung des Schädels, wie von Nazca beschreiben, nur dass mit einem Bronze-Sägemesser gearbeitet wurde (Bild 8). Das Werkzeug wurde schräg geführt (Bild 9). Es war natürlich viel feiner und hatte einen

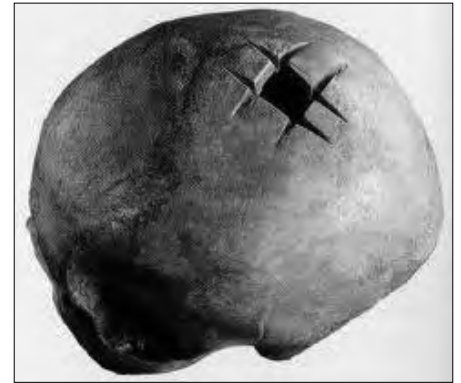

Bild 11

anderen Radius, als das nachfolgende (Bild 10). Selbiges verwendete man meist zur Körperöffnung, um das Herz herauszureißen zu können. Es gab aber auch Schamanen, die damit den Schädel aufsägten (Bild 11). Die Späne wurden anschließend mit einem Löffel aus dem Gehirnwasser herausgefischt. Nach dem Entfernen des kranken Gehirns wurden die Kopfhautlappen wieder angelegt und von den Gehilfen vernäht. Nach dem Erwachen wurden dem Patienten nach Bedarf Schmerzmittel verabreicht. Selten kam es zu Ausfallerscheinungen, nie aber zu Infektionen. Das entfernte Gehirnteil wurde verbrannt. Die Patienten mussten die Behandlung bezahlen.“

Trepanationen in der europäischen Steinzeit

Ein Steinzeit-Arzt berichtete mir auf mentalem Weg:

„Es war vor 10.880 Jahren in Böhmen. Man brachte mir einen Patienten mit unerträglichen Kopfschmerzen. Nach der Kopfrasur habe ich mich mit der Schmerzursache

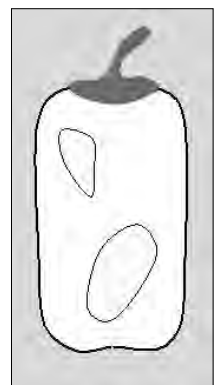


Bild 12



Bild 13

mental in Verbindung gesetzt und die Stelle markiert.

Dann banden meine zwei Helfer den Patienten fest. Anschließend bekam er sechs Esslöffel eines Saftes aus einer ausgedrückten weißen Pflanze (Bild 12). Sie war sieben Zentimeter lang und hatte einen Durchmesser von 3 cm. Der Saft führte nach zwei Minuten für 24 Stunden zur Bewusstlosigkeit.

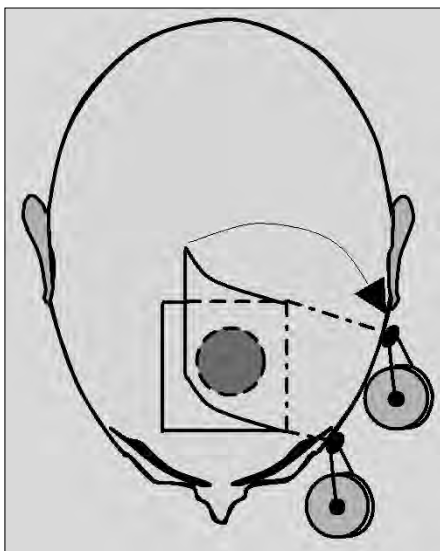


Bild 14

Nun folgte die Kopfföffnung. Die Kopfhaut wurde mit einem Steinschaber (Bild 13) aufgeschnitten und gelocht. Die Enden wurden dann mit durchbohrten Steinscheiben weggehalten (Bild 14). Das Loch wurde praktisch schräg herausgesägt

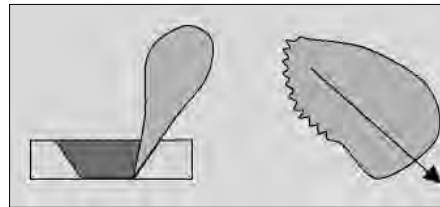


Bild 15

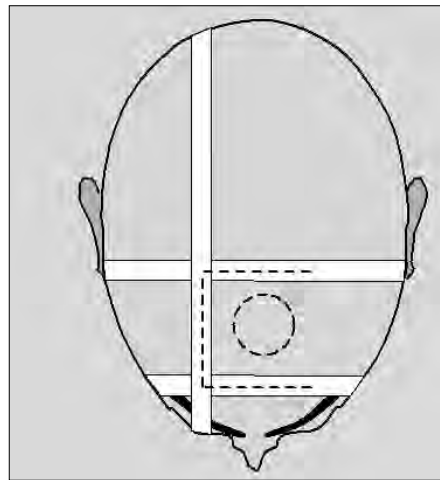


Bild 16

(Bild 15). Dadurch, dass nur von innen nach außen gesägt wurde, fielen kaum Späne ins Loch. Den Rest haben die Helfer weggeblasen. So blieb denn nur noch das Entfernen der bösen Geister (der kranken Gehirnmasse).

Die Schnittländer wurden mit Binden fixiert, bis sie verheilt waren (Bild 16). Manchmal kam es zu Ausfallerscheinungen und/oder zu Infektionen mit Todesfolge. Das entfernte Gehirnteil wurde verbrannt. Eine Trepanation kostete ein Schaf.“

Trepanationen in Afrika

Vor 11.800 Jahren wurde in Afrika bereits trepaniert. Auch dort wurde mit Pflanzensaft betäubt. Die seltene Pflanze war acht Zentimeter lang und etwa sieben Zentimeter im Durchmesser (Bild 17). Der Patient bekam drei Esslöffel von diesem Pflanzensaft. Nach vier Minuten wurde er für acht Stunden bewusstlos.

Die Kopfhaut schnitt man mit einem Steinmesser (Bild 13). Den Kopfhautlappen sicherte der Helfer mit Nadeln an der Kopfhaut. Das Schädeldach wurde mit einem

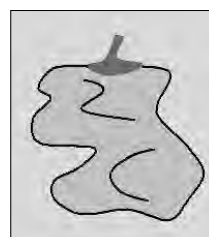

Bild 17

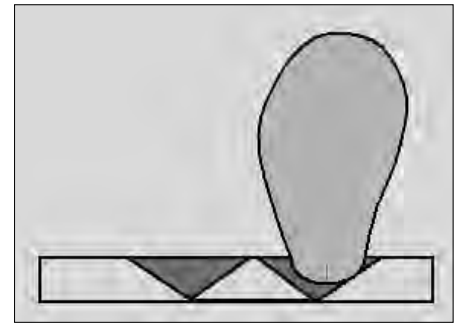


Bild 18

vorne leicht gerundeten Steinschaber ca. kreisrund ausgeschabt (Bild 18). Dabei kam der Schaber senkrecht zum Einsatz. Es war zwar viel Arbeit, hatte aber zum Vorteil, dass fast keine Späne ins Loch fielen, da immer von innen nach außen geschabt wurde (Bild 19). Nachdem der „böse Geist“ mit dem Steinmesser herausgetrennt war, hat man den Kopfhautlappen mit Binden (siehe europäische Steinzeit) befestigt. Zur Nachsorge bekam der Patient einen Pflanzensaft gegen die Schmerzen. Leider kam es immer wieder zu Ausfallerscheinungen und/oder zu Infektionen

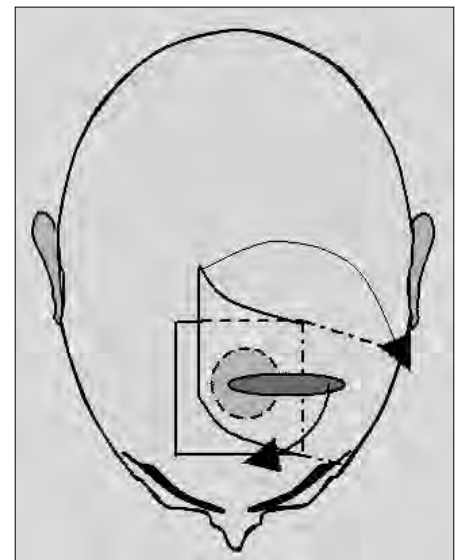


Bild 19

mit Todesfolge. Das entfernte Gehirnteil wurde verbrannt.

Jahrtausende später operierten und trepanierten auch die alten Ägypter. Sie bewirkten die Bewusstlosigkeit ihrer Patienten allerdings nicht mit Pflanzensäften etc., sondern mit Hypnose.

Trepanationen in Asien

Die ersten Trepanationen wurden in Asien vor 15.800 Jahren ausgeführt.

Die Position des Loches erfolgte durch Befragung. Der Patient musste, nachdem er festgebunden war, den Rauch von verglimmendem Anthrazit einatmen. Nach ca. zehn Minuten verfiel er in eine ca. 14-stündige Bewusstlosigkeit. Mit einem Obsidian-Messer schnitt der Schamane die Kopfhaut auf und klappte sie zur Seite. Ein Helfer hielt sie dann fest. Eine Art Faustkeil aus Obsidian mit scharfen Kanten, diente dazu in die Schädeldecke ein Loch zu kratzen. Die Größe richtete sich dann nach dem Befund. Jetzt endlich konnte der „böse Geist“ herausgeschnitten werden.

Die nun wieder zurückgeklappte Kopfhaut wurde mit einem Stück Beckenschaukel eines Tieres beschwert und festgebunden. Ist der Patient erwacht, durfte er wieder Rauch einatmen. Diese Prozedur haben immerhin ca. 20 % der Geschundenen überlebt. Das entfernte Gehirnteil wurde Vögeln zum Fraß gegeben, damit sie es zu den Göttern tragen.

Trepanationen in Australien

Wenig bekannt sind die Trepanationen der Aborigines in Australien. Sie begannen damit vor 8900 Jahren. So erzählte mir ein Arzt/Schamane mental:

„Der Patient wurde in Sitzen an einen Baum gelehnt und von hinten von einem Helfer gehalten. Nun musste der Patient den Rauch von verkohlenden Blättern eines Strauches einatmen. Nach ca. zehn Minuten trat die Bewusstlosigkeit ein, die etwa 24 Stunden anhielt.

Die Position des Loches habe ich mental ermittelt. Den Kopf habe ich nicht rasiert. Mit einem Wüstenglas-Messer schnitt ich dann die Kopfhaut auf und klappte sie zur Seite, wo sie dann von einem Helfer gehalten wurde. Die Schädelöffnung erfolgte mit einem Obsidian-Schaber.

Die Späne hat mein Helfer weggeblasen. Mit dem Wüstenglas-Messer schnitt ich dann den ‚Bösen Geist‘ heraus. Über die zurückgelegte Kopfhaut haben wir ein Stück Rinde gelegt und das Ganze dann festgebunden. Der erwachte




Bild 20

Patient bekam Früchte zum Kauen, die ihn schmerzfrei machten. Ca. 40 % der Patienten überlebten den Eingriff. Zu Ausfallerscheinungen kam es nie, jedoch zu Infektionen mit tödlichem Ausgang.

Das entfernte Gewebe wurde anschließend verbrannt.“

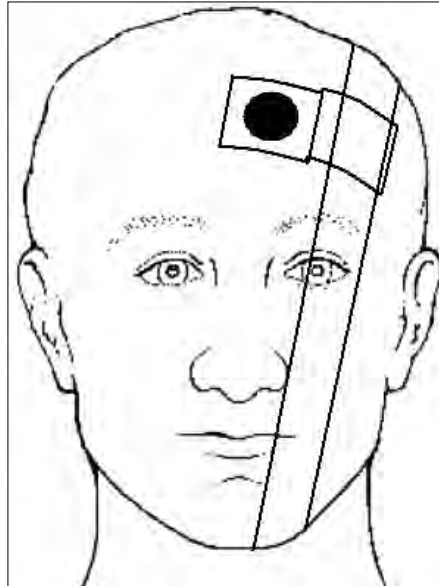


Bild 21




Bild 22

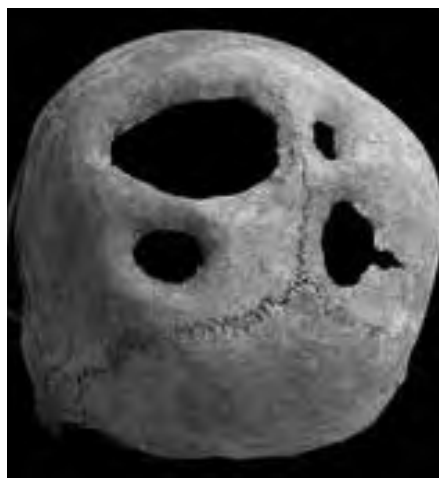

Bild 23

Trepanationen in der Südsee

Ein Schamane aus der Inselwelt zwischen dem Bismarck-Archipel und den Fidschi-Inseln erzählte mir mental:

„Vor 3900 Jahren lebte ich auf einer kleinen Insel. Immer wieder kam es bei uns vor, dass Menschen von bösen Dämonen geplagt wurden. Somit war ich zuständig. Der Patient wurde sitzend an einen Baum gefesselt. Eine bei uns häufige Baum-Bohnenart (Bild 20, sie war zehn Zentimeter lang und einen halben Zentimeter dick) lieferte den benötigten Saft. Zerquetscht und gefiltert erhielt man das Gewünschte. Davon bekam der Patient zwei Esslöffel voll.

Zunächst wurde der Kopf mit einer Muschel rasiert. Mit ihr schnitt ich dann auch die Kopfhaut auf und klappte sie zur Seite. Anschließend hat sie mein Helfer festgebunden (Bild 21).

Mit einem, mit beiden Händen gehaltenen, scharf geschliffenen Obsidian, habe ich dann relativ großflächig ein Loch geschabt (Bild 22). Der Helfer blies jeweils die Späne weg. Mit der Muschel wurde dann das kranke Gehirn entfernt und später den Vögeln zum Fraß geboten. Ein anderer Pflanzensaft machte die Patienten in der Nachsorge schmerzfrei. Teilweise kam es zu Ausfallerscheinungen und Infektionen. Die Behandlung kostete ein Huhn. Etwa 30 % der Patienten haben überlebt.

Auf Trepanationen in späterer oder neuer Zeit möchte ich hier nicht eingehen. Mit diesem Beitrag wollte ich nur zeigen, welche hervorragende Leistungen unsere Vorfahren, Tausende von Jahren zuvor, zustande brachten! Es ist schon erstaunlich, dass Menschen früher selbst solche Operationen überlebten (Bild 23). Im Mittelalter waren es bei uns wahrscheinlich prozentual weniger. Der Mensch hält viel aus. Denken wir z. B. an den Soldaten, dem im Weltkrieg eine komplette Gehirnhälfte weggeschossen wurde. Mit einer Schädelplastik aus Silber lebte er ohne Ausfallerscheinungen weiter.

So gäbe es zu diesem hochinteressanten Thema noch viel zu sagen.

Ferdinand W. O. Koch
Siegendorfer Str. 1, 81825 München
Tel. 089-4315630